



LARINGOTRAQUEITIS INFECCIOSA (ILT)

INTRODUCCIÓN

La laringotraqueitis Infecciosa (ILT) es una enfermedad respiratoria viral causada por un herpes virus en pollos y en algunas otras aves gallináceas (por ejemplo: faisanes y pavorreales). Es una enfermedad económicamente significativa en lotes de reproductoras comerciales produciendo huevo, con una distribución esencialmente mundial. En regiones donde el ILT es endémico, la industria avícola comercial se enfrenta a pérdidas multimillonarias como resultado de la mortalidad, las pérdidas en la producción de huevo y en la disminución del crecimiento de las aves¹.

SIGNOS CLÍNICOS DE ILT

La enfermedad causada por ILT se manifiesta principalmente como una lesión en la parte superior del tracto respiratorio. Los lotes afectados muestran una baja en el consumo de alimento seguido por una pérdida en la producción de huevos y un aumento en mortalidad. En un desafío severo, agudo de ILT, casi todas las aves (90–100%) del lote pueden mostrar algún signo de enfermedad.

Los signos clínicos están asociados con el intento del ave de limpiar la tráquea o laringe obstruida por mucosidad y/o sangre. Estos signos incluyen secreción nasal con sangre, sacuden la cabeza y hay manchas de sangre y mucosidad en las plumas de la espalda y en las alas. Las aves que tienen dificultad para respirar mantienen la boca abierta, jadean y presentan una tos crepitante húmeda y extienden el cuello para respirar. En las aves afectadas con mayor severidad, las crestas y las barbillas son más oscuras debido a Hipoxia (deficiencia de oxígeno en la sangre). Es común observar conjuntivitis. La mortalidad del lote generalmente está en un rango de 10-20%, aunque en los brotes severos la mortalidad puede ser de hasta 70%. La muerte súbita por asfixia sin signos clínicos ocurre como resultado de la obstrucción total de la tráquea o de la laringe¹.

La presentación clínica de ILT en un lote puede variar dependiendo de la virulencia de la cepa viral desafiante, la ubicación del contacto viral inicial². El curso de la enfermedad también varía según la patogenicidad de la cepa viral. Los lotes infectados con cepas virales más leves pueden recuperarse en tan solo 10 días, mientras que la recuperación de cepas más patógenas puede tardar hasta 4 semanas.



Figura 1. Ave con el cuello extendido, demostrando dificultad para respirar. Fotografía cortesía del Dr. Robert Porter, Jr., Universidad de Minnesota.

Los signos de la enfermedad en los brotes subagudos pueden parecerse a los de un caso agudo, pero con un progreso de la enfermedad y de mortalidad más lento al final del brote (10–30%). Los hallazgos post mortem generalmente son menos marcados en estos casos. En los casos de brotes leves de ILT, los signos clínicos son generalizados y pueden incluir lagrimeo, conjuntivitis, inflamación infra orbital, secreción nasal, una baja en la producción de huevos, disminución del consumo de alimento y pérdida de peso¹.

PERÍODO DE INCUBACIÓN

Generalmente, los signos clínicos de ILT aparecen a los 6–12 días después de la infección. Generalmente el virus es diseminado en las secreciones respiratorias por lo menos 6–8 días después de la infección inicial. La diseminación puede continuar a niveles reducidos hasta por 10 días. Después el virus puede moverse al nervio del ganglio para volverse una infección latente (silenciosa), donde el virus puede permanecer por meses en el ave¹.

LATENCIA VIRAL

Como todos los virus herpes, el virus ILT puede permanecer por largos períodos de tiempo en el tejido nervioso después de la inoculación inicial. Mientras la infección está en estado latente, puede que las aves no muestren signos de la enfermedad, ni diseminen el virus. Los eventos estresantes tales como los traslados o el inicio de la postura pueden disparar la reactivación del virus y causar la enfermedad y la diseminación viral. Se asume que los lotes infectados con ILT son portadores del virus de por vida y son una fuente de infecciones futuras para otros lotes³.

TRANSMISIÓN

Las aves se infectan con ILT por medio de la exposición a exudados respiratorios de aves infectadas. El virus entra al cuerpo del ave a través del tracto respiratorio superior y por los ojos.

Se ha demostrado que el virus ILT infecta a las aves por medio de inhalación hasta la tráquea o por el contacto con los tejidos mucosos de los ojos o de la cavidad nasal. El virus también puede pasar de la cavidad oral a la cavidad nasal o a la tráquea².

El virus también puede introducirse a una instalación avícola por medio de la ropa, calzado contaminados o por medio de vehículos, maquinaria para realizar el despique, herramientas de vacunación, o de cualquier otro equipo contaminado con mugre, tierra, estiércol, y tejidos de aves. Las personas que realizan el despique, vacunación, o que trasladan aves son un riesgo particular de contaminación cruzada de ILT en los galpones limpios. Las pruebas de polvo de los extractores han detectado el virus infeccioso hasta a 500 m de una instalación contaminada⁴.

Una vez que la instalación ha sido infectada, la transmisión ocurre principalmente de ave-a-ave. Las aves enfermas con infecciones agudas diseminan el virus y transmiten la enfermedad más fácilmente que las aves portadoras clínicamente recuperadas. La transmisión puede ocurrir a la misma velocidad en los tipos de alojamientos con jaulas o sin jaulas. En los alojamientos con jaulas, se puede observar un claro patrón del progreso de la enfermedad en el lote, propagando la infección inicial probable. Las granjas de aves ponedoras de edades múltiples proporcionan un ambiente con un alto potencial para diseminar el virus de los lotes de aves viejas infectadas a los lotes de aves jóvenes susceptibles³.

SUSCEPTIBILIDAD A DESINFECCIÓN

El virus ILT es un virus con envoltura lo cual lo hace vulnerable a muchos químicos desinfectantes comerciales comunes, incluyendo los que contienen cresol, peróxido de hidrógeno, detergente-halógeno o desinfectantes basados en yodo. El virus también puede inactivarse rápidamente (48 horas o menos) en un ambiente bajo la exposición directa a la luz del sol y/o de altas temperaturas (38°C/100.4°F).

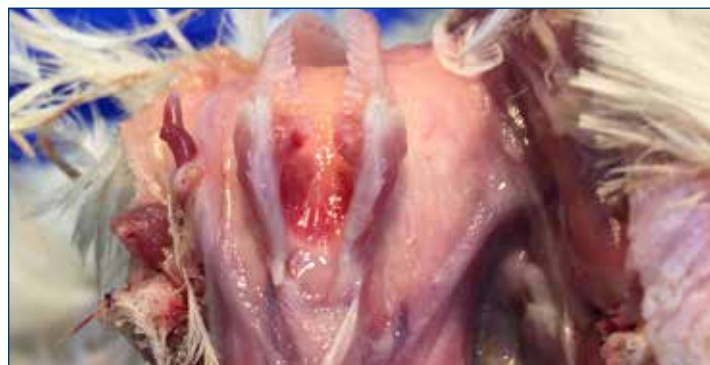

Figura 2. Inflamación de la laringe y de la tráquea.

En condiciones oscuras, húmedas y frías, el virus puede persistir en el material orgánico hasta por 100 días¹.

LESIONES POST MORTEM

Al igual que con los signos clínicos, las lesiones post mortem de laringotraqueitis pueden variar con la severidad de la enfermedad, y el lugar de la introducción inicial del virus en el cuerpo huésped.

Una lesión característica en los casos severos de ILT es una inflamación hemorrágica de la tráquea y la presencia de cilindros mucosos con sangre que se extienden a lo largo de la tráquea. También puede observarse una inflamación en la superficie respiratoria y en la mucosa conjuntiva. El progreso de la enfermedad requerido para la formación de cilindros traqueales es suficientemente largo como para que algunas aves mueran de forma aguda, especialmente al inicio de un brote, sin signos patológicos graves.

En los casos leves de ILT o al inicio de un brote, los hallazgos patológicos pueden limitarse a la inflamación de la conjuntiva y a sinusitis infraorbitaria¹.

DIAGNOSTICO

Los signos clínicos y las lesiones por necropsia pueden sugerir ILT pero no se pueden diferenciar de otras enfermedades con presentaciones similares. Los diagnósticos diferenciales principales son la enfermedad de Newcastle, bronquitis infecciosa, influenza aviar y viruela húmeda.

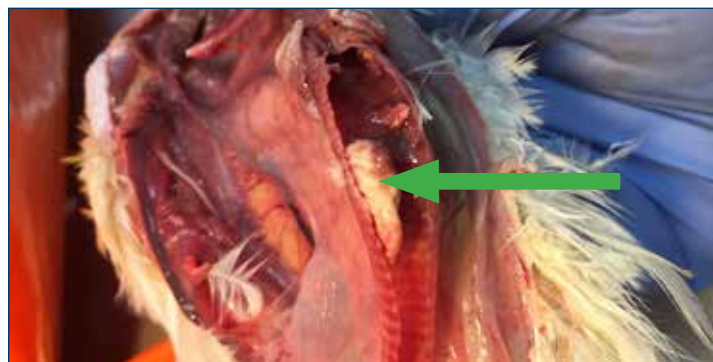

Figura 3. Traqueítis Fibrinohemorrágica característica de ILT. Este tapón puede obstruir la tráquea y causar muerte por asfixia.

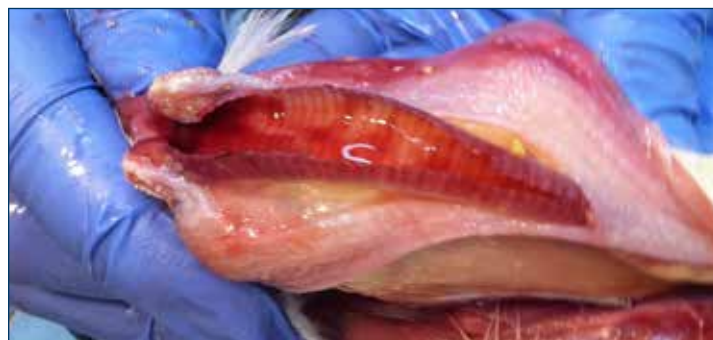

Figura 4. La hemorragia en la tráquea es un signo común de infección.

En particular, los signos clínicos y post mortem de ILT y de viruela húmeda pueden parecer idénticos.

El diagnóstico definitivo de ILT se hace a través del examen microscópico de los tejidos del párpado (conjuntiva) y de la tráquea de las aves afectadas. Una identificación positiva mostrará la inclusión de cuerpos intranucleares característicos de ILT. La inclusión de cuerpos intranucleares aparecen aproximadamente 3 días después de la infección y solamente están presentes por 5 días. Debido al curso de la enfermedad, estas células se necrosan y se diseminan. Como resultado, para hacer el diagnóstico es muy importante la observación temprana y la recolección de aves para tomar muestras. Las aves vivas seleccionadas para tomar muestras deben ser sacrificadas con dióxido de carbono o con otro tipo de gas apropiado para aves, en lugar de usar el método de la dislocación cervical, para evitar el daño en la tráquea. Las aves pueden enviarse vivas o recién muertas al laboratorio, o el tejido traqueal puede recolectarse en el campo y enviarse en formol. Si se envía tejido traqueal, debe cortarse en secciones enteras de 2-3 cm (1 pulgada) de largo donde el lumen de la tráquea no se altera para una observación histológica más precisa.

El virus de laringotraqueitis también puede detectarse tomando muestras de aves vivas del exudado de la conjuntiva o del tracto respiratorio por medio de cultivos de las células o a través de pruebas serológicas. El aislamiento del virus y las pruebas de la reacción en cadena de la polimerasa (PCR) mediante el hisopado traqueal y de las pruebas de ELISA a través del suero son pruebas muy sensibles para la detección del virus o de la infección. Las pruebas serológicas mediante las pruebas de inmuno fluorescencia (IFA) o ELISA pueden proporcionar resultados rápidos, siendo ELISA la menos subjetiva de las dos pruebas¹.

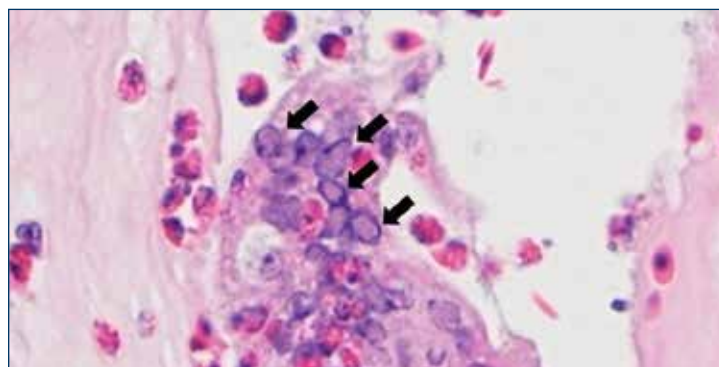


Figura 5. Vista microscópica de la mucosa traqueal afectada. La célula sincinal multinucleada muestra la inclusión de muchos cuerpos intranucleares (vea las flechas). Fotografía: cortesía del Dr. Yuko Sato, de la Universidad Estatal de Iowa.

ESTRATEGIAS DE INTERVENCIÓN: VACUNAS

La vacunación contra ILT no puede prevenir la infección, sin embargo, en áreas donde la enfermedad es endémica, la vacunas pueden proteger contra los efectos clínicos de la enfermedad, incluyendo las características de producción. Las vacunas disponibles actualmente incluyen:

- **Origen de embrión de pollo (CEO):** vacuna con virus vivo modificado aplicada en las tuberías del agua de beber, por medio o de rocío o a través de gotas en el ojo.
- **Origen cultivo del tejido (TCO):** vacuna con virus vivo modificado a través de gotas en el ojo.
- **vPox-ILT y vHVT-ILT:** los fragmentos del gen ILT se vectorizan en el virus de viruela o el virus HVT y se aplican en la membrana del ala o por medio de inyección.

Opciones para un programa de vacunación

Tipo	Ruta de administración	Edad ^a
Vacuna viva modificada^{b,c} origen de embrión de pollo (CEO)	Gota en el ojo (método preferido) o en el agua de beber o por medio de un rocío grueso	<ul style="list-style-type: none"> • Dosis 1: 3–8 semanas de edad. • Dosis 2: 9–14 semanas de edad, antes del traslado al galpón de postura/inicio de postura.
Vacuna viva modificada^{b,c} origen cultivo del tejido (TCO)	Gota en el ojo	<ul style="list-style-type: none"> • Dosis 1: 4–6 semanas de edad • Dosis 2: 10 semanas después de la primera dosis, y antes del traslado al galpón de postura/inicio de postura.
Vacuna vectorizada HVT-ILT	Inyección Subcutánea	<ul style="list-style-type: none"> • El día del nacimiento. Si es un área con alto desafío de ILT, puede ser necesario dar seguimiento con una vacuna CEO o TCO antes del inicio de la postura.
Vacuna vectorizada Pox-ILT	Membrana del ala	<ul style="list-style-type: none"> • 7–8 semanas de edad.

a. Las vacunas vivas modificadas contra ILT nunca deben ser administradas antes de las 3 semanas de edad.

b. Las vacunas contra ILT nunca deben ser administradas dentro de 7 días de otra vacuna respiratoria viva.

c. Si está mudando, se recomienda una tercera dosis de la vacuna antes de la muda.

REVACUNACIÓN EN RESPUESTA A UN BROTE

La vacunación durante un brote de ILT puede ser eficaz para reducir la propagación de la enfermedad en un lote. La revacunación funciona debido a que la propagación de la enfermedad en todo el galpón puede ser lenta. No hay suficiente tiempo para vacunar las aves por medio de una gota en el ojo, por lo que el mejor método sería por medio de rocío o en el agua de beber. La vacunación por medio de rocío se lleva a cabo rápidamente, pero se corre el riesgo de reacciones de la vacuna en los galpones con aves vacunadas y en los galpones adyacentes. La vacunación en el agua de beber, requiere dos dosis consecutivas (dosis de una hora seguida de otra dosis). Se ha observado que este método es más efectivo y menos reactivo que por medio del rocío.

BROTOS DE ILT CON ORIGEN DE LA VACUNA

Históricamente, las vacunas vivas modificadas CEO para ILT, administradas en las líneas de agua o por medio de rocío, son muy atractivas. Estas vacunas proporcionan una alternativa mucho más rápida y menos laboriosa que la vacunación individual mediante la administración de gotas en el ojo (vacunas vivas contra ILT modificadas de CEO o TCO) o vacunas administradas por medio de una inyección (vacunas vectorizadas). Sin embargo, la vacunación masiva en el agua o en aerosol tienen un riesgo bien documentado de propagación no deseada del virus de la vacuna y el potencial de la enfermedad. La mala técnica de vacunación en el agua o por rocío ha dejado a muchas aves sin vacunar y puede permitir el paso de la cepa de la vacuna de ave a ave. Esto puede causar que el virus de la vacuna se vuelva más patógeno para las aves susceptibles. La diseminación del virus de la vacuna también ocurre cuando no todas las granjas en el área están utilizando la vacuna contra ILT. El resultado es la propagación del virus ILT y una mayor virulencia. Muchos brotes de ILT se deben a la "vacuna de laringotraqueitis." En algunas regiones, este riesgo ha dado lugar a restricciones legales sobre el uso de las vacunas vivas contra ILT³.

MANEJO

La bioseguridad estricta es efectiva como una medida preventiva contra ILT. Se debe practicar el saneamiento de personas, equipo y vehículos para minimizar el riesgo de que el material infectado entre en contacto con el lote. El control del movimiento del personal y de las aves es muy importante para detener la propagación de la enfermedad.

Las entregas de alimento, traslado de aves y otros elementos esenciales deben tener una ruta para evitar el paso a otras instalaciones comerciales con un historial de ILT, de las granjas que usan la vacuna ILT y de los lugares que tienen aves en el patio trasero.

Cuando sea posible se debe evitar mezclar aves de diferentes edades para minimizar el riesgo del paso de la enfermedad de las aves infectadas o vacunadas a las aves sanas¹.

Se han probado muchos programas para el control y erradicación de ILT en muchas regiones. El éxito ha dependido en gran parte de la cooperación entre los productores de aves ponedoras comerciales para identificar rápidamente los casos, coordinar el movimiento, utilizar la vacunación de forma estratégica, negociar indemnización con las autoridades locales y de lotes de aves de patio trasero locales que pueden ser una fuente de reinfección. La limpieza y desinfección a fondo de las instalaciones después de la despoblación y el tiempo de vacío prolongado antes de la repoblación también han demostrado ser eficaces para eliminar la circulación de LTv tanto en los sitios individuales como en los regionales como parte de los esfuerzos de control⁵.

TRATAMIENTO

Hasta ahora no existe un tratamiento efectivo contra la laringotraqueitis.

REFERENCIAS

1. Guy, James S. and Trevor J. Bagust. Chapter 4: Laryngotracheitis. Diseases of Poultry. 13th edition. Ames: Wiley-Blackwell, 2013. Print.
2. Beltrán, Gabriela et al. The route of inoculation dictates the replication patterns of the infectious laryngotracheitis virus (ILT) pathogenic strain and chicken embryo origin (CEO) vaccine. Avian Pathology. 2017. Online Edition.
3. Dufour-Zavala, Louise. Epizootiology of Infectious Laryngotracheitis and Presentation of an Industry Control Program. Avian Diseases. 2008; 52:1-7.
4. Volkova, Victoriya et al. Factors Associated with Introduction of Infectious Laryngotracheitis Virus on Broiler Farms During a Localized Outbreak. Avian Diseases. 2012; 56: 521-528.
5. Chin, R.P. et al. Intervention Strategies for Laryngotracheitis: Impact of Extended Downtime and Enhanced Biosecurity Auditing. Avian Diseases. 2009; 53:574-577.



Hy-Line International | www.hyline.com

