

## APERÇU DE LA NÉCROSE DUODÉNALE FOCALE (FDN)

### CONTEXTE

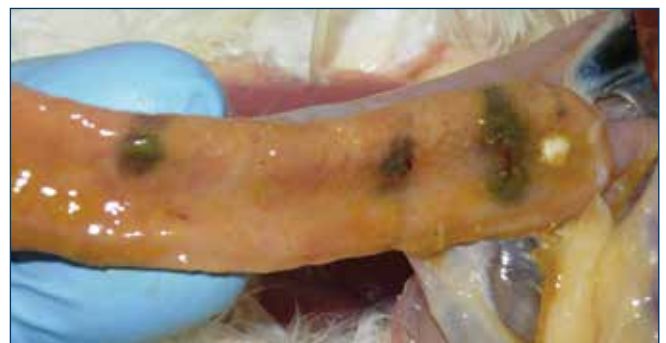
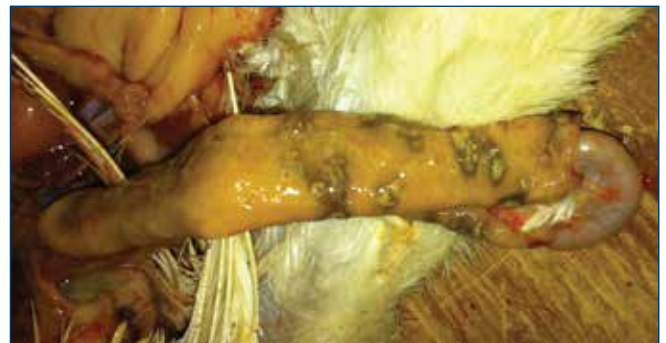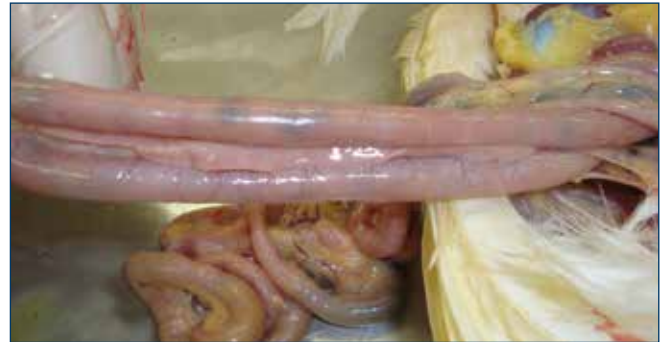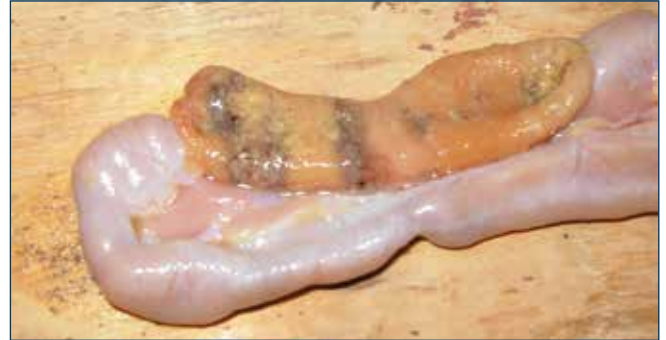La nécrose duodénale focale (FDN) est un syndrome intestinal mal connu, d'abord décrit chez des poules pondeuses en 1997 par le Dr Patricia Dunn de l'Université de Pennsylvanie. Cette maladie est aussi connue sous le nom de duodénite ulcéreuse multifocale ou "viscères grisés". Elle a été observée dans des lots en cage, au sol ou biologiques, chez des pondeuses d'œufs bruns et d'œufs blancs des principaux fournisseurs de génétique. La FDN a été diagnostiquée aux États-Unis et en Europe. Le plus souvent, la FDN se retrouve dans des sites multi-âges et au sein de troupeaux logés dans des installations équipées de convoyeurs de fientes.

Le seul signe clinique observable chez les oiseaux est la crête pâle. Contrairement aux autres maladies entériques communes, la vie du troupeau n'est pas affectée et les déjections semblent normales. La FDN a été diagnostiquée dans des lots de poulettes de 15 semaines d'âge jusqu'en fin de ponte.

La FDN a des conséquences économiques majeures. Dans les troupeaux atteints de la FDN, le poids des œufs est plus faible (jusqu'à 2,5 g par œuf) et la production d'œufs peut chuter jusqu'à 10%. Les gains de poids corporel jusqu'à 32 semaines ou le maintien du poids après le pic peut également être affecté. Une diminution de l'absorption du calcium en raison d'un duodénum en mauvais état peut aussi nuire à la qualité de la coquille et à l'intégrité du squelette.

### DIAGNOSTIC

La FDN cause des lésions visibles au niveau du duodénum et, moins fréquemment, au niveau de la première partie du jéjunum. Les lésions sont entre autres des ulcères ou des tâches gris-vertâtre sur la muqueuse intestinale. Il peut y avoir une ou plusieurs tâches, de forme irrégulière, de 5 à 15 mm de diamètre. Il a été démontré que les ulcérations microscopiques ont été observés sur la pointe des villosités, habituellement colonisées par de nombreuses bactéries à Gram positif et présentant une inflammation hétérophilique.



*Images gracieusement fournies par le Dr Eric Gingerich*

## DIAGNOSTIC suite

Les lésions intestinales peuvent produire de l'hydrogène sulfuré qui dégage une odeur "d'œufs pourris" durant l'examen post-mortem. Même les oiseaux sans lésions macroscopiques peuvent présenter des lésions subcliniques décelées par histopathologie.

Les lésions spécifiques au niveau du duodénum disparaissent rapidement après la mort. Le diagnostic ne peut être fait qu'en observant les lésions caractéristiques au moment de l'autopsie des oiseaux moins d'une heure après la mort. La nécropsie d'oiseaux à crête pâle peut permettre de trouver plus de cas de FDN. On conseille de contrôler un petit échantillon d'oiseaux pris au hasard pour déceler la FDN à intervalle régulier toutes les 4 à 8 semaines. La nécropsie régulière d'oiseaux est le moyen le plus efficace pour surveiller les maladies entériques ou d'autres problèmes de santé ou d'alimentation. Le dépistage précoce permet d'appliquer des traitements appropriés avant que d'importants problèmes de mortalité ou de production n'apparaissent.

En raison des lésions macroscopiques et histopathologiques, la FDN perturbe très probablement le processus digestif normal. Même si le duodénum est physiologiquement important dans la digestion de nutriments, ce n'est pas dans cette région que se produit la plus grande partie de l'absorption des nutriments, comparativement à l'iléon et au jéjunum. Cependant, il faut noter que le duodénum est un important site d'absorption de calcium actif régulé par les hormones chez les poules pondeuses. Tout dommage aux cellules duodénales peut nuire à l'absorption globale du calcium, et par le fait même avoir des conséquences éventuelles sur la minéralisation des os et de la coquille. De plus, le duodénum est un site important d'absorption du fer, ce qui explique peut-être la crête pâle et l'anémie possible des oiseaux souffrant de la maladie sous forme aiguë ou chronique.

La FDN n'a pas de cause prouvée, bien qu'elle soit associée de près à l'infection par *Clostridium*. Une théorie actuelle veut que le *Clostridium colinum* se développe dans les intestins et produise des toxines causant des lésions de FDN. D'autres indices relient aussi le *Clostridium perfringens* à la FDN.

## PRÉVENTION ET TRAITEMENT

Il semble que la plupart des antibiotiques efficaces contre les bactéries anaérobies à Gram positif le soient aussi pour la FDN. Les antibiotiques les plus utiles sont ceux qui n'exigent aucun temps d'attente sur les œufs, mais cela varie selon les pays. Aux Etats-Unis, la bacitracine (BMD) à 25 g par tonne d'aliments est le traitement le plus courant et le plus efficace. En Europe et aux Etats-Unis, d'autres antibiotiques ont été utilisés comme l'oxytétracycline, la chlortétracycline, la pénicilline, la néomycine, la tylosine et l'érythromycine.

Le traitement efficace est l'administration d'antibiotiques jusqu'au retour au poids normal de l'œuf et à la disparition des lésions observables. Même après un traitement réussi et le rétablissement du troupeau affecté, il peut y avoir rechute et réapparition 6 à 8 semaines après traitement.

Des études sont en cours pour déterminer si les probiotiques et les acides organiques peuvent aider à réduire les risques de FDN.

## RÉFÉRENCES

- "Disease Perspectives in Pullets and Layers for the Midwest and West Coast"; Compte rendu de la "Midwest Poultry Federation Convention." St. Paul, MN. Jan. 2008. Drs. Bernie Beckman, Doug Grieve et Kenton Kreager, Hy-Line North America, Hy-Line International.
- "Reducing the Risk of Focal Duodenal Necrosis (FDN) in Table Egg Flocks"; Nutrition Line 2010, Dr. Eric Gingerich, Diamond V.
- "NetB-producing and beta2-producing *Clostridium perfringens* associated with subclinical necrotic enteritis in laying hens in the Netherlands"; Pathologie aviaire, 41:6 pages 541-546. Janneke G. Allaart, Naomi D. de Bruijn, Alphons J. A. M. van Asten, Teun H. F. Fabri et Andrea Gröne. 2012



Hy-Line International | [www.hyline.com](http://www.hyline.com)

