

脂肪肝出血综合症

介绍

脂肪肝出血综合症 (FLHS) 是一种非传染性疾病，主要原因是肝脏和腹腔中沉积过多的脂肪，导致肝脏破裂、出血和鸡只的突然死亡⁷。鸡只死亡主要由于内出血。

脂肪肝出血综合症常见于产蛋鸡，尤其是笼养模式下。受影响的鸡群经济损失较大，主要是由于死淘上升和产蛋量下降²⁵。一份流行病学调研表明，笼养鸡40%的死淘与脂肪肝有关。这份调研还表明非笼养模式下也可能发生脂肪肝出血综合症，但发病率比笼养要低。脂肪肝造成的总死淘率一般不超过5%。

病理学

受影响的鸡群通常比较肥胖（体重超标20%以上），并且产蛋量突然下降⁸。死亡鸡只通常头部、肉髯、鸡冠和皮肤苍白。剖检显示肝脏变大变软、颜色发白、布满脂肪。过多的脂肪使肝脏发黄变软且易碎。受影响的肝脏会丧失其结构完整性，从而变的更加易碎和出血。肝脏在取出时非常容易碎成几块，腹腔中可以找到一些大的血块，这些血块主要是来自于肝包膜破裂。在其他一些实例中，肝脏发黄变软，布满脂肪。通常腹部和肠道（肠系膜）中也会有大量的脂肪。

组织病理学

肝脏组织显微镜检查显示肝细胞膨胀且充满脂肪，也可能伴有出血。在肝细胞的细胞质中可以很清楚的看到脂肪液泡^{15,20,26}。肝脏中脂肪的沉积让血管完整性变弱，从而导致出血⁵。

蛋壳质量

脂肪肝也会导致蛋壳质量变差¹⁰。肝脏的一个重要功能就是激活维生素D，使其转换为代谢激活形态。脂肪肝的鸡血清钙水平升高，会干扰维生素D (1,25 (OH)₂ D3) 的激活，而维生素D激活在蛋壳形成过程中是至关重要的一步¹⁹。

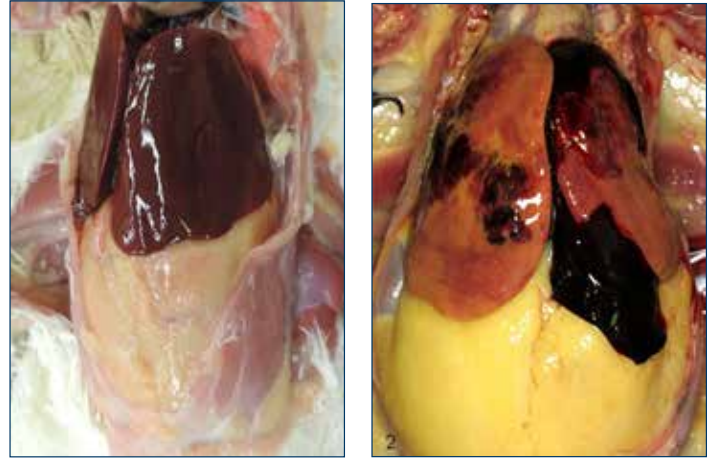


图1a (左)：正常肝脏。图1b (右)：脂肪肝出血综合症。肝脏上有大的血块。注意大量的腹脂沉积。

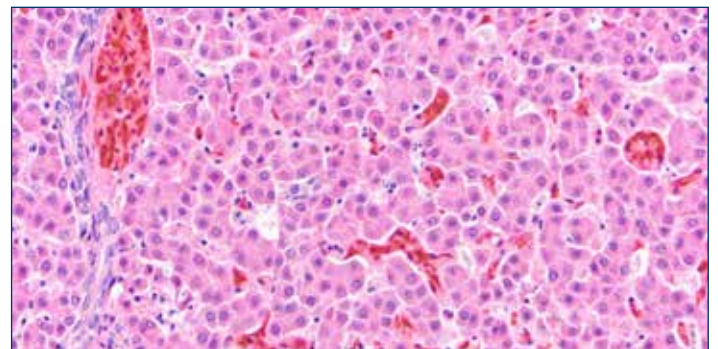


图2a：正常肝脏显微镜检查。图片来自于佐藤优子博士。

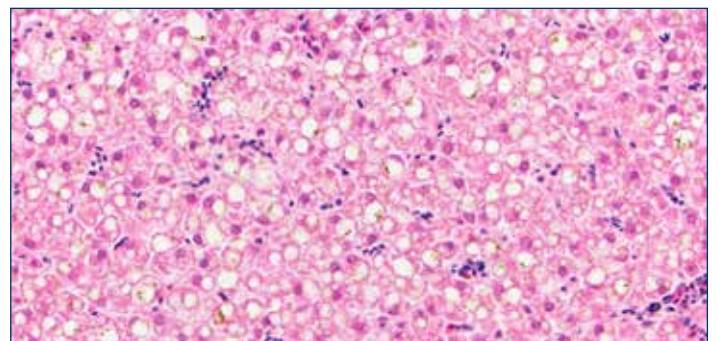


图2b：脂肪肝显微镜检查。肝细胞中充满了脂肪液泡。图片来自于佐藤优子博士。

可能形成脂肪肝的原因

形成脂肪肝的确切原因目前仍不清楚，与营养、遗传、环境、激素有关的因素都有可能。有研究预测所有这些因素综合在一起才会导致脂肪肝^{14,16,25}。

体重和能量平衡

鸡从饲料中摄取的能量超过自身需求时，多余的能量会由肝脏代谢并以脂肪的形式储存起来，这一过程与能量的来源形式无关（脂肪或者碳水化合物）¹⁵。当肝脏长期将过多的能量合成脂肪后，鸡开始变的肥胖并且肝脏上有脂肪渗出²⁴。

脂肪肝首次被发现是蛋鸡产业开始大量使用高能量饲料之后。这些高能量饲料，特别是以玉米和小麦为基础的饲料，通常伴随着脂肪肝的高发病^{6,21,23}。相对于其他养殖模式，笼养蛋鸡运动量更少，因此它们的能量需求量较低，也更容易摄入的能量超标^{1,5}。

脂肪肝鸡群的雌激素作用

雌激素与性成熟有关，并且会刺激肝脏储存更多的脂肪以用来合成蛋黄。当蛋鸡进入产蛋期后，肝脏在雌激素的作用下显著增大。摄入的能量超标与雌激素作

用结合在一起导致鸡产生脂肪肝出血综合症。因此避免蛋鸡摄入过多的能量就显得非常重要，尤其是在产蛋前期生产性能较高的阶段。

热应激

炎热天气时脂肪肝的发病率最高。环境温度升高会降低鸡只的能量需求，更容易导致摄入能量超标^{2,12,13}。蛋鸡依靠呼吸作用的蒸发散热来保持体温。能量摄入过多导致腹脂增多会干扰正常的呼吸和降温，从而让鸡更容易中暑和肝破裂。

霉菌毒素

霉菌毒素，尤其是经常污染谷物的黄曲霉毒素，会导致肝脏脂类的沉积²²以及肝脏出血。饲料中添加菜籽粕会增加脂肪肝风险，这是由于芥酸或其他毒素代谢物会影响肝脏结缔组织的韧性^{3,17}，从而导致肝细胞破裂和出血。

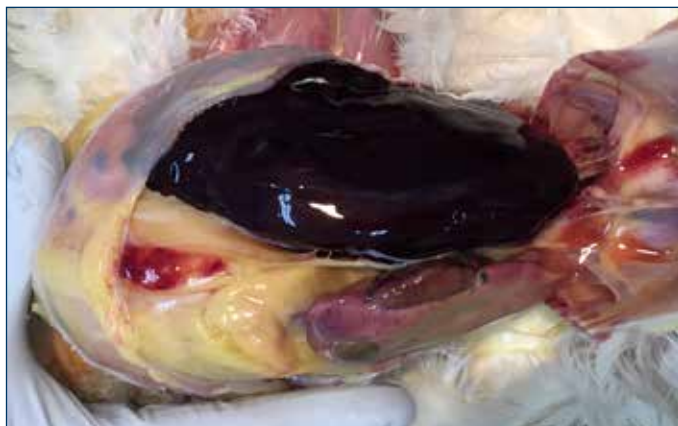


图3. 肝包膜破裂和肝脏大量出血导致鸡突然死亡。

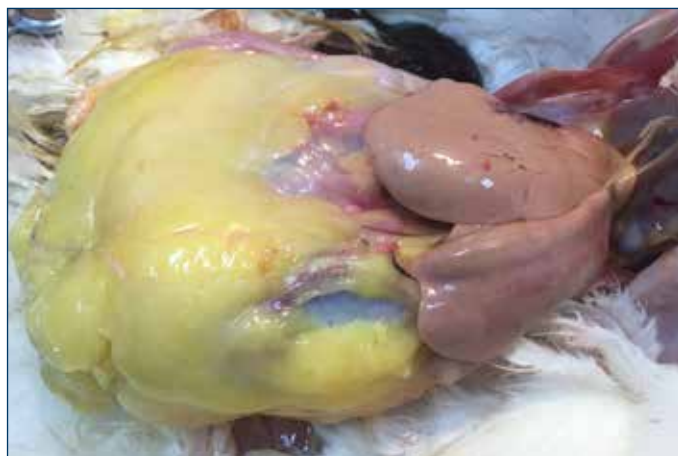

图4. 脂肪肝和肥胖的极端案例



图5. 这只鸡死于肝脏出血，透过腹部皮肤可以看到里边的血块。注意胸肌由于缺血导致颜色苍白。

预防措施

饲料中提供适度的能量以维持鸡的成活并获得最佳生产性能，能量不要过多。产蛋早期尽量摄入最多的能量以支持产蛋，但随着产蛋量的逐步下降，能量需求也在降低。可能有必要调整饲料配方以避免蛋鸡体重过大。通过使用低能量饲料或调整喂料模式来限制能量摄入。

通过额外添加脂肪来替换饲料中的碳水化合物可以降低脂肪肝的发病率，同时饲料中的能量也不会升高⁹。额外添加脂肪可以抑制新脂肪酸的合成，因此肝脏可以生产更少的脂肪用以形成蛋黄。这可以降低肝脏的代谢负担。

相对于粉料，使用破碎料或颗粒料会增加采食量和能量摄入，对于有脂肪肝趋势的鸡群，避免使用破碎料或颗粒料。

蛋鸡饲料中应含有适度水平的维生素E（50-100单位/千克）和硒（0.3ppm）以确保适当的抗氧化剂水平来防止组织酸败¹⁸。额外添加一些抗脂肪肝的添加剂如胆碱（500毫克/千克）、蛋氨酸（0.1%）和维生素B12可以帮助肝脏来代谢脂肪，并协助受脂肪肝影响的鸡群恢复健康。

钙质缺乏也会导致脂肪肝，可以通过添加大颗粒钙源和维生素D来解决。这可以让蛋鸡吃到更多钙质的同时避免摄入过多能量。

避免任何形式的应激尤其是热应激，热应激会促进或加重脂肪肝的形成¹⁵。

预防脂肪肝的一个重要方面是监控风险因子和风险信号^{14,16}。监控采食量，监控体重增加和死淘率上升以及产蛋率下降。定期（至少每30天）测定体重和均匀度可以让我们尽早发现体重超标。均匀度较差的鸡群中会有一些相对体重过大的鸡，更容易发生脂肪肝。对死鸡进行剖检并评估肝脏状况，警惕腹脂过多。

抗脂肪肝营养物

抗脂肪肝营养物是指那些可以促进肝脏健康和清除肝脏上脂肪的饲料原料。蛋氨酸、胆碱、肌醇、维生素B12、生物素、色氨酸、肉碱、硒对于肝脏的正常功能和脂肪代谢都是必需的。饲料或饮水中添加这些营养物质可以成功的治疗脂肪肝。

参考文献

1. Akiba, Y., Jenson, L.S., Barb, C.R. and Kraeling, R.R., 1982. Plasma estradiol, thyroid hormones and liver lipid content in laying hens fed different isocaloric diets. *J Nutr.* 112: 299-308
2. Akiba, Y., Takahashi, K., Kimura, M., Hirama, S. and Matsumoto, T., 1983. The influence of environmental temperature, thyroid status and a synthetic estrogen on the induction of fatty livers in chicks. *Br Poult Sci.* 24: 71-80.
3. Bhatnagar, M.K., Yamashiro, S., David, L.L., 1980. Ultrastructural study of liver fibrosis in turkeys fed diets containing rapeseed meal. *Res Vet Sci* 29: 260-265.
4. Bryden, W.L., Cumming, R.B., Balnave, D., 1979. The influence of vitamin A status on the response of chickens to aflatoxin B1 and changes in the liver metabolism associated with aflatoxicosis. *Br J Nutr.* 41: 529-540.
5. Butler, E.J. 1976. Fatty liver diseases in the domestic fowl. A review. *Avian Path.* 5:1-14.
6. Couch, J.R., 1956. Fatty liver in laying hens – a condition which may occur as a result of increased strain. *Feedstuffs.* 28: 46-54.
7. Crespo, R., and H.L. Shivaprasad. 2003. Development, metabolic and other non infectious disorders. pp 1048-1102 in *Diseases of Poultry*. 11th ed. Y.M. Saif, H.J. Barnes, J.R. Glisson, A. M. Fadley, L.R. McDougald, and D. E. Swayne, ed. Iowa State University Press, Ames.
8. Dinev, I. 2010. Fatty Liver Haemorrhagic Syndrome in 'Diseases of Poultry' A Colour Atlas.
9. Haghigi-Rad, F. and D. Polin, 1982b. Lipid alleviates fatty liver hemorrhagic syndrome. *Poult. Sci.* 61:2465-2472.
10. Harms, R.H. and C.F. Simpson, 1979. Serum and body characteristics of laying hens with fatty liver syndrome. *Poult. Sci.* 58: 1644-1648.
11. Hazel, K., 2009: Hepatic lipidosis: Is Carnitine deficiency the underlying cause? In: *Turkey production: Towards better Welfare and Health. Proceedings of the 5th International Meeting of the Working Group 10 (Turkey) of WPSA (ED. Hafez, H.M), Berlin. Mensch&Buch Verlag.*
12. Ivy, C.A., and Neisham, M.C. (1973). Factors influencing the liver fat content of laying hens. *Poultry Science*, 46: 872-881.
13. Jensen, L.S., C.H. Chang and R.D. Wyatt, 1976b. Influence of carbohydrate source on liver fat accumulation in hens. *Poult. Sci.* 55:700-709
14. Julian, R.J., 2005. Production and growth related disorders and other metabolic diseases of poultry – A review. *The Veterinary Journal* 169, 350-369.
15. Leeson, S and J.D. Summers, 1995: *Poultry Metabolic Disorders and Mycotoxins; Fatty liver hemorrhagic syndrome* pp. 64.
16. Leeson, S., 2007. Metabolic challenges: past, present and future. *The Journal of Applied Poultry Research* 16: 121-125.
17. Martland et al., 1984 Martland, M.F., Butler, E.J and Fenwick, G.R., 1984. Rapeseed induced liver haemorrhage, reticulolysis and biochemical changes in laying hens: the effects of feeding high and low glucosinolate meals. *Res Vet Sci.* 36: 298-309.
18. Maurice, D.V., L.S. Jensen and Hikeaki Tojo., 1979; Comparison of Fish Meal and Soybean Meal in the Prevention of Fatty Liver-Hemorrhagic Syndrome in Caged Layers. *Poult Sci.* 58 (4): 864-870.
19. Miles, R. D., R. H. Harms and Junqueira O. M., 1985. Plasma calcium, phosphorus, 25-dihydroxyvitamin D3, and 1-25-dihydroxyvitamin D3 of hens with fatty liver syndrome. *Poult Sci Apr*, 64(4):768-70
20. Pearson, A.W. and E.J. Butler, 1978a. Pathological and biochemical observations on subclinical cases of fatty liver hemorrhagic syndrome in the fowl. *Res. Vet. Sci.* 24:65-71.
21. Pearson, A.W., A.V. Arkhipou, E.J. Butler and Lauresen-Jones A.P., 1978. Influence of dietary cereal and energy content on the accumulation of lipids in the liver in fatty liver hemorrhagic syndrome in the fowl. *Res. Vet. Sci.* 24:72-76.
22. Polin, D and J. H. Wolford, 1977. The Role of Estrogen as a cause of fatty liver hemorrhagic syndrome. *J Nutr.* 107(5): 873-886
23. Polin, D. and J.H. Wolford, 1976. Role of estrogen as a cause of fatty liver hemorrhagic syndrome. *J. Nutr.* 107:873-886.
24. Shini, A., 2014. Fatty liver haemorrhagic syndrome in laying hens: Field and experimental investigations. PhD thesis University of Queensland School of Agriculture and Food Sciences.
25. Squires and Leeson, 1988 Squires, E. J. and S. Leeson, 1988. Aetiology of fatty liver syndrome in laying hens. *Br. Vet. J.* 144:602-609
26. Trott, K.A., F. Giannitti, G. Rimoldi, A. Hill, L. Woods, B. Barr, M. Anderson and Mete A., 2014. Fatty liver hemorrhagic syndrome in the backyard chicken: A retrospective histopathologic case series. *Veterinary Pathology.* Vol. 51(4) 787-795.

