

## Синдром кишечной дилатации (СКД)

Другие названия: Энтерит коричневой племенной птицы (ЭКП), Идиопатический Эозинофильный Энтерит (ИЭЭ)

### Этиология

1. Неизвестная этиология.
2. СКД в основном ассоциируется с кроссом птицы белый плимутрок (БПР) всех генетических линий (обычно это курицы родительского стада (РС) коричневых несушек), но также спорадически встречается у кур финального гибрида коричневых кроссов при бесклеточном содержании.
3. Одна из гипотез заключается в том, что кишечник был поврежден на ранней стадии периода выращивания посредством кокцидий, бактерий, вирусов, паразитов или аллергенов.
4. Наличие эозинофильных клеток предполагает паразитарную или аллергическую этиологию, но ни одна из них не была доказана.
5. Нет никаких доказательств того, что болезнь Марека или лимфоидный лейкоз связаны с этим заболеванием.

### Клиническая картина

1. СКД возникает в родительских стадах, которые продуцируют яйца с коричневой скорлупой (не у петухов или родителей продуцирующих белые яйца на одной ферме).
2. Клиническое заболевание встречается преимущественно в период яйцекладки. Первый случай заболевания на ферме имеет тенденцию происходить в середине периода яйцекладки с пиковой заболеваемостью в возрасте от 39 до 45 недель. Существует высокий риск повторных вспышек на ферме. Последующие вспышки происходят в молодых стадах с повышенной степенью тяжести.
3. Заболевание чаще возникает в птичниках выращивания с использованием глубокой подстилки, где происходит большее воздействие помёта и компонентов подстилки. Никакой разницы в возникновении заболевания, связанной с типом подстилки (древесная стружка по сравнению с рисовой шелухой) не было выявлено.
4. У пораженных кур гребни становятся бледными, они плохо развиваются, ухудшается клиническое состояние, снижается продуктивность. Встречаются случаи падежа, но большая часть потерь происходит из-за выбраковки кур, которые перестали нестись. Потребление корма и производство яиц в стаде постепенно снижаются, поскольку поражается больше птиц.
5. Падёж или выбраковка птиц с низкой продуктивностью наблюдается в количестве 0,2–0,5% в неделю. Суммарные потери стада могут достигать 10–20%.
6. **Все коричневые кроссы родительских стад являются восприимчивыми.** СКД был обнаружен у многих кроссов финального гибрида. СКД не был выявлен у прародительских стад коричневой птицы (WPR) или у племенных белых кроссов. У кросса Silver Brown СКД встречается у несушек финального гибрида, но не в родительских стадах.

### Результаты вскрытия

1. Сегментированное расширение (вздутие) тонкой кишки длиной 10–20 см, часто расположенное в области соединения подвздошной кишки и тощей кишки (дивертикул Меккеля).
2. У птиц, пораженных СКД, кишечник обычно короче, чем у не пораженных (примерно на 1/3 меньше нормальной длины).
3. Стенка кишечника выглядит утолщенной и бледной. Слизистая оболочка кишечника выглядит неровной, бугристой. Брыжеечные сосуды могут существенно проявляться на серозной оболочке.
4. В более хронических случаях происходит перекручивание или инвагинация кишечника.



Рисунок 1. У птицы (слева) сниженное потребление корма, она теряет вес и прекращает яйцекладку. Потеря инкубационных яиц является серьезной экономической потерей в поражённых стадах. Изображение: Г. Завала.

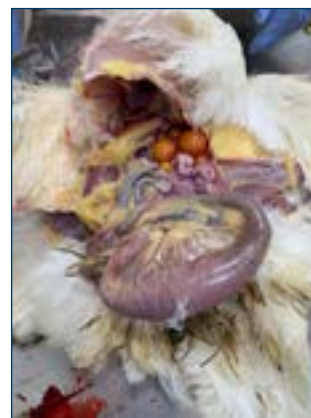

Рисунок 2. СКД характеризуется сегментарной дилатацией тонкой кишки. Изображение: Г. Завала.

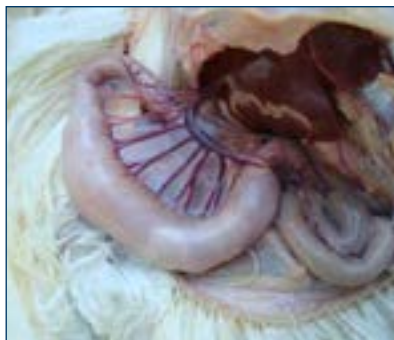

Рисунок 3. Дилатация обычно происходит в месте соединения тощей и подвздошной кишки. Изображение: Г. Завала.

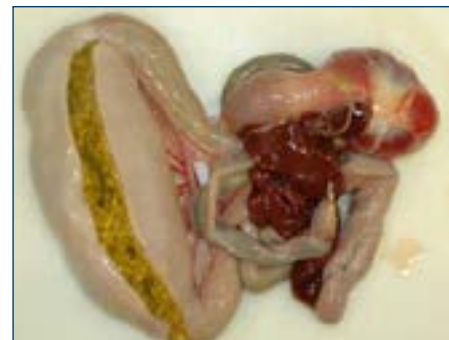

Рисунок 4. Утолщённая пораженная кишечная стенка. Изображение: Г. Завала.

## Гистопатология

1. Сегментарный хронический гранулоцитарный (лимфоциты и эозинофилы) энтерит с атрофией ворсинок, расширение собственной пластинки слизистой оболочки кишечника с отеком и гранулоцитами, потеря крипт с гиперплазией оставшихся крипт. Миозит в некоторых сегментах ниже зон гранулоцитарного энтерита. Фибромышечная дистрофия брыжеечных артерий.

## Лечение

1. Улучшение подготовки(мойки, дезинфекции) племенных птичников и особенно птичников для выращивания. Ограничить контакт птиц с помётом и подстилкой. Оптимизировать рост и развитие желудочно-кишечного тракта (0–6 недель).
2. Установлено, что размещение стад в период выращивания в птичниках с планчатыми или сеточными полами снижает частоту вспышек СКД и приводит к постепенному сокращению случаев заболевания на поражённых фермах. Переход на насесты не исключает СКД в каждом случае.
3. Применяйте эффективную программу борьбы с кокцидией в стаде с помощью вакцинации или профилактического лечения.
4. Многие методы лечения применялись с переменным успехом. Лечение антибиотиками, пребиотиками, пробиотиками, противопаразитарное лечение, подкисление корма и модификации рациона не всегда улучшали состояние птицы.




Рисунок 5. Длина кишечника у пораженных кур меньше, чем у здоровых. Изображение: Г. Завала.

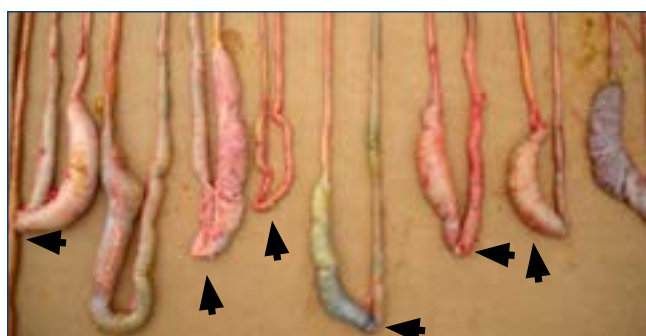


Рисунок 6. Показаны сегментарные расширенные части кишечника. Стрелки указывают на расположение дивертикула Меккеля. Изображение: Г. Завала.

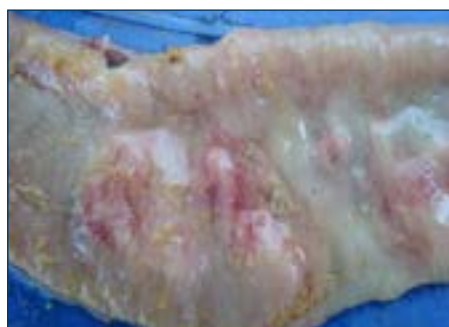


Рисунок 7. Слизистая кишечника не ровная. Изображение: Г. Завала.

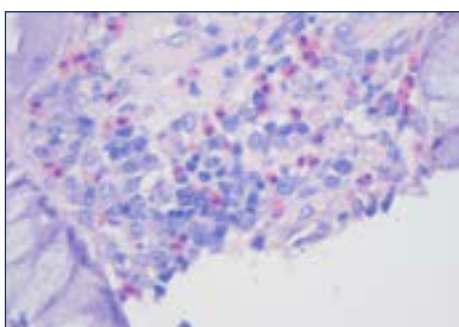


Рисунок 8. Воспалительные клетки - это лимфоциты и, возможно, эозинофилы (клетки, окрашенные в розовый цвет).

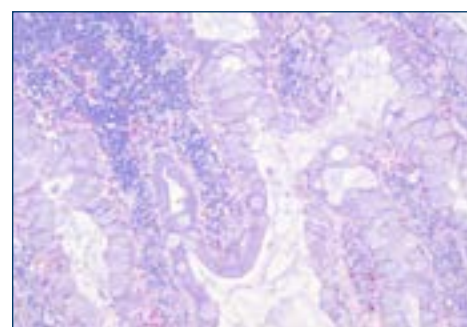


Рисунок 9. Ворсинки кажутся искривленными, соединенными между собой и утолщенными с одной стороны. В оставшихся кишечных криптах происходит уменьшение и гиперплазии. Заполнение энтероцитов слизью.

## Дополнительная информация



[КЛИНИЧЕСКАЯ ПРЕЗЕНТАЦИЯ И ПАТОЛОГИЯ СИНДРОМА ДИЛАТАЦИИ КИШЕЧНИКА \(СКД\) У НЕСУШЕК КОРИЧНЕВЫХ КРОССОВ](#) (Г.Завала, С.М. Уильямс, Ф. Херр, Д. У. Трампель, AAAP / AVMA собрание 2013, Чикаго, Иллинойс)

