

### DESCRIPCIÓN

El síndrome hemorrágico del hígado graso (FLHS) es una enfermedad no infecciosa caracterizada por un exceso de acumulación de grasa en el hígado y en la cavidad abdominal causando la ruptura del hígado, hemorragia y muerte súbita en las aves<sup>7</sup>. La muerte es causada por la hemorragia interna.

El síndrome hemorrágico del hígado graso ocurre principalmente en las aves ponedoras alojadas en jaulas. Los lotes afectados pueden experimentar pérdidas económicas significativas tanto por la mortalidad como por la disminución en la producción de huevo<sup>25</sup>. En una encuesta de epidemiología el 40% de la mortalidad de las aves enjauladas fue asociada con el síndrome hemorrágico del hígado graso, la misma encuesta demostró que FLHS puede ocurrir en sistemas de alojamiento sin jaulas, pero en un grado mucho menor que en los sistemas con jaulas. La mortalidad total debido al hígado graso generalmente no excede del 5%.

### PATOLOGÍA

Las aves de los lotes afectados, generalmente son obesas (con un sobrepeso de 20% o más) y experimentan una caída repentina en la producción de huevos<sup>8</sup>. Las aves muertas suelen tener la cabeza, barbillas, crestas y la piel pálidas. La necropsia revela hígados agrandados, pálidos, suaves y llenos de grasa. El exceso de grasa en el hígado los hace ver amarillos, suaves y friables. El hígado afectado pierde la integridad estructural lo cual conduce a una susceptibilidad de ruptura y hemorragia. El hígado puede romperse fácilmente cuando se manipula. En el abdomen se encuentran coágulos de sangre grandes. El origen de los coágulos de sangre es por la ruptura de la cápsula del hígado. En otras ocasiones, el hígado es amarillo, graso y suave. Generalmente se encuentran presentes abundantes reservas de grasa en el intestino y en el abdomen (mesenterio).

### HISTOPATOLOGÍA

El examen microscópico del tejido del hígado muestra células hepáticas (hepatocitos) que están llenas de grasa. Puede haber hemorragias presentes. La grasa dentro de los hepatocitos se ve como espacios claros (vacuolas) dentro del citoplasma de los hepatocitos<sup>15, 20, 26</sup>. La acumulación de grasa en el hígado debilita la integridad de los vasos sanguíneos, lo cual produce hemorragia<sup>5</sup>.

### CALIDAD DE LA CÁSCARA DE HUEVO

Existe una asociación entre el síndrome hemorrágico del hígado graso (FLHS) y la mala calidad de la cáscara de huevo<sup>10</sup>. Una función importante del hígado es activar la vitamina D en su forma metabólicamente activa. Los niveles séricos de calcio en las aves con FLHS son elevados, lo que sugiere una interferencia con la formación de vitamina D activa ( $1, 25(\text{OH})_2 \text{D}_3$ ) lo cual es vital en el proceso de la formación de la cáscara del huevo<sup>19</sup>.

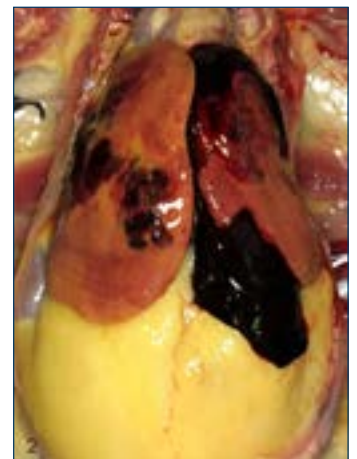
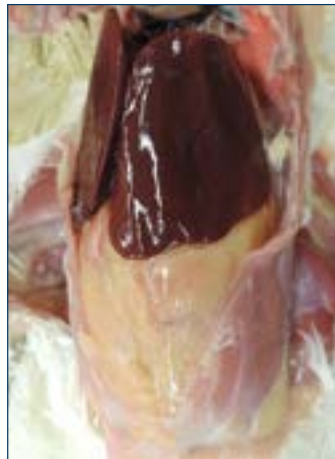

Figura 1a (izquierda): Hígado normal. Figura 1b (derecha): síndrome hemorrágico del hígado graso. Coágulo de sangre que surge del hígado. Note el exceso de grasa abdominal.

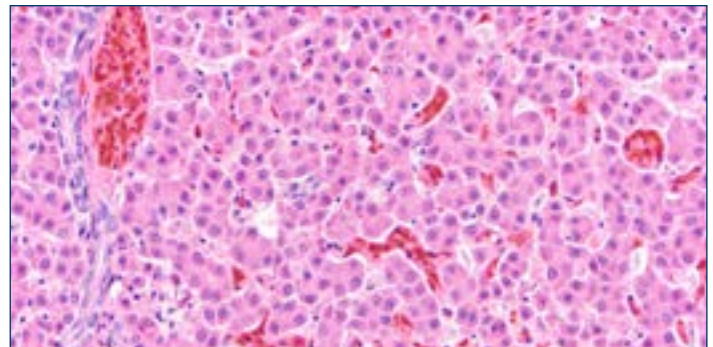


Figura 2a. Vista microscopia de un hígado normal. Imagen cortesía del Dr. Yuko Sato.

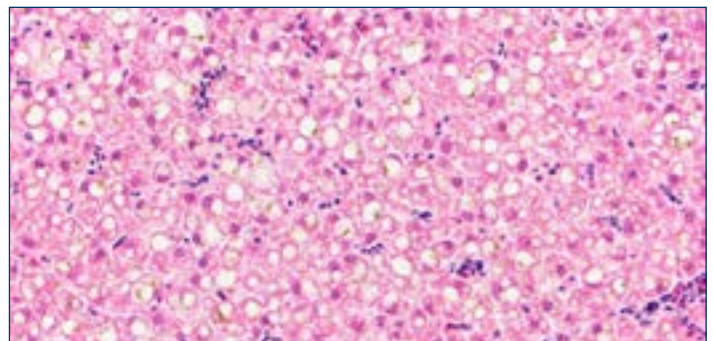


Figura 2b. Vista microscopia del síndrome hemorrágico del hígado graso. Los hepatocitos están expandidos con vacuolas grasosas. Imagen cortesía del Dr. Yuko Sato.

## CAUSAS POSIBLES DE FLHS

No se sabe la causa exacta del síndrome hemorrágico del hígado graso. Se han asociado factores tales como nutrición, genética, medio ambiente y la influencia hormonal. Se cree que la combinación de estos factores puede causar el FLHS<sup>14, 16, 25</sup>.

### **Peso Corporal y Balance de Energía**

El consumo de energía en la dieta en exceso de lo requerido se procesa en el hígado y se almacena como grasa corporal. Esto ocurre sin importar la fuente de energía (por ejemplo, grasa vs carbohidratos)<sup>15</sup>. Cuando hay un exceso de energía disponible para la síntesis de grasa por el hígado durante un período de tiempo prolongado, se produce la obesidad y hay un aumento en la infiltración de grasa en el hígado<sup>24</sup>.

El síndrome hemorrágico del hígado graso se reconoció por primera vez cuando se introdujeron las dietas con alta densidad de energía en la industria de aves ponedoras. Estas dietas, especialmente aquellas basadas en maíz o trigo, han sido asociadas con una alta incidencia del síndrome hemorrágico del hígado graso<sup>6, 21, 23</sup>. Las aves alojadas en jaulas tienen menos actividad que las aves alojadas en otros sistemas de alojamiento; por lo tanto sus requerimientos de energía son menores, y están en riesgo de recibir un exceso de energía<sup>1, 5</sup>.

### **El estrógeno predispone al lote a FLHS**

La hormona de estrógeno está asociada con la madurez sexual y estimula al hígado para almacenar más grasa para la síntesis de yema de huevo. Cuando el ave entra en la producción de huevo, el tamaño del hígado aumenta drásticamente en respuesta a los niveles de estrógeno. Una combinación del balance de energía positiva y la influencia del estrógeno predispone al ave ponedora a desarrollar el FLHS. Esto enfatiza la necesidad de evitar el exceso del consumo de energía, especialmente durante el período de postura temprana cuando las aves se encuentran en un estado altamente productivo.

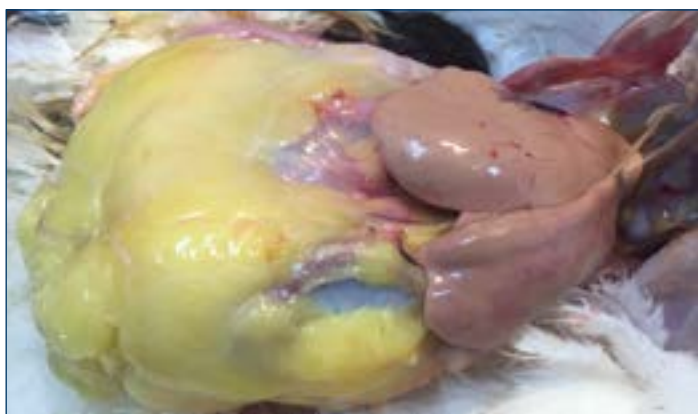


Figura 4. Un caso extremo de hígado graso y obesidad.

### **Estrés por calor**

La alta incidencia de FLHS ocurre durante los períodos cálidos. Las altas temperaturas ambientales reducen los requerimientos de energía, y conducen a un balance energético más positivo<sup>2, 12, 13</sup>. Las aves dependen del enfriamiento por evaporación durante la respiración para regular su temperatura corporal. El aumento de la grasa abdominal debido al exceso de energía puede interferir con la respiración y el enfriamiento normal, haciendo que estas aves sean más propensas a un infarto por calor y a la ruptura del hígado.

### **Micotoxinas**

Las micotoxinas, especialmente las aflatoxinas, pueden contaminar los cereales, induciendo la acumulación de lípidos en el hígado<sup>24</sup> y las hemorragias hepáticas. El uso de la harina de colza o canola en la dieta aumenta la incidencia de FLHS, debido a que el ácido erúxico y otros metabolitos tóxicos pueden afectar la fuerza del tejido conjuntivo en el hígado,<sup>3, 17</sup> lo que predispone a la ruptura de las células y a una hemorragia hepática.

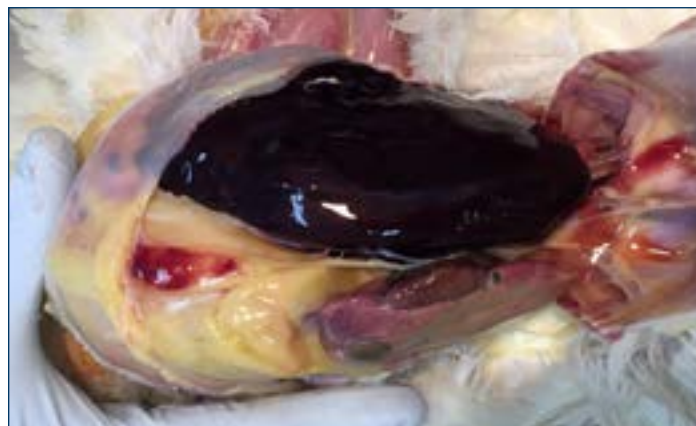


Figura 3. Una Hemorragia y la ruptura del hígado, causó una muerte súbita en esta ave.



Figura 5. Esta ave murió por una hemorragia en el hígado. Se puede ver el coagulo de sangre a través de la piel sobre el abdomen. Note que el músculo de la pechuga esta pálido y carente de sangre.

## ESTRATEGIAS DE PREVENCIÓN

Alimente la energía adecuada para sostener y mejorar la producción de las aves, pero nada más. Maximizar el consumo de energía durante el período de postura temprano es esencial para apoyar la productividad; sin embargo, el requerimiento de energía disminuye a través de la postura cuando la producción de huevo disminuye. Puede que sea necesario reducir la densidad de la dieta para evitar que las aves aumenten de peso en exceso. Limite el consumo de energía utilizando dietas con menos energía y/o cambiando el manejo de alimentación.

El reemplazo de carbohidratos dietéticos con grasa adicional ha demostrado que disminuye la incidencia del síndrome hemorrágico del hígado graso siempre y cuando no se aumente el nivel de energía en la dieta<sup>9</sup>. La grasa adicional deprime la síntesis de los nuevos ácidos grasos, lo que significa que el hígado tiene que producir menos grasa para la yema. Esto reduce la carga metabólica en el hígado.

El uso del alimento en migajas o peletizado resulta en un mayor consumo de alimento y un mayor consumo de energía comparado con el alimento en harina. Evite utilizar alimento en forma de migajas o peletizado en los lotes susceptibles a FLHS.

Las dietas para ponedoras deben contener niveles adecuados de Vitamina E (50–100 I/kg; 110–220 I/lb) y selenio (0.3 ppm) para asegurar niveles adecuados de antioxidantes para prevenir la rancidez del tejido<sup>18</sup>. La suplementación de agentes lipotrópicos tales como colina (500 mg/kg; 1100 mg/lb), metionina (0.1%) y vitamina B12 ayudan a movilizar la grasa del hígado y apoyan la recuperación de las aves afectadas.

La deficiencia de calcio ha sido asociada con el síndrome hemorrágico del hígado graso. Esta deficiencia puede corregirse añadiendo en la ración partículas grandes de calcio y vitamina D.

Esto permite que las aves coman más calcio sin consumir en exceso el componente energético en el alimento.

Evite cualquier tipo de estrés. El estrés por calor particularmente es una preocupación, ya que esta condición puede precipitar y aumentar la incidencia del síndrome hemorrágico del hígado graso<sup>15</sup>.

Uno de los aspectos más importantes para la prevención del síndrome hemorrágico del hígado graso es monitorear por señales y factores de riesgo<sup>14, 16</sup>. El consumo de alimento también debe monitorearse al igual que la ganancia de peso corporal, la mortalidad y la disminución de la producción de huevo. El chequeo rutinario (por lo menos cada 30 días) del peso corporal y de la uniformidad del lote puede ayudar a revelar si las aves han desarrollado un exceso de peso corporal. Es probable que los lotes con menos uniformidad tengan aves más pesadas con riesgo de desarrollar FLHS. Lleve a cabo exámenes post-mortem para evaluar el estado del hígado y este alerta por si hay algún un exceso de deposición de grasa en la región abdominal.

### ***Nutrientes Lipotrópicos***

Los nutrientes lipotrópicos son ingredientes en el alimento que promueven la función hepática saludable y exportan la grasa del hígado. La metionina, colina, inositol, vitamina B12, biotina, L-triptófano, carnitina y selenio son esenciales para que el hígado funcione apropiadamente y para el metabolismo de las grasas. La suplementación de estos nutrientes en la dieta o en el agua para beber ha sido utilizado como tratamiento para el síndrome hemorrágico del hígado graso con un éxito variable.



## REFERENCIAS

1. Akiba, Y., Jenson, L.S., Barb, C.R. and Kraeling, R.R., 1982. Plasma estradiol, thyroid hormones and liver lipid content in laying hens fed different isocaloric diets. *J Nutr.* 112: 299-308
2. Akiba, Y., Takahashi, K., Kimura, M., Hiram, S. and Matsumoto, T., 1983. The influence of environmental temperature, thyroid status and a synthetic estrogen on the induction of fatty livers in chicks. *Br Poult Sci.* 24: 71-80.
3. Bhatnagar, M.K., Yamashiro, S., David, L.L., 1980. Ultrastructural study of liver fibrosis in turkeys fed diets containing rapeseed meal. *Res Vet Sci* 29: 260-265.
4. Bryden, W.L., Cumming, R.B., Balnave, D., 1979. The influence of vitamin A status on the response of chickens to aflatoxin B1 and changes in the liver metabolism associated with aflatoxicosis. *Br J Nutr.* 41: 529-540.
5. Butler, E.J. 1976. Fatty liver diseases in the domestic fowl. A review. *Avian Path.* 5:1-14.
6. Couch, J.R., 1956. Fatty liver in laying hens – a condition which may occur as a result of increased strain. *Feedstuffs.* 28: 46-54.
7. Crespo, R., and H.L. Shivaprasad. 2003. Development, metabolic and other non infectious disorders. pp 1048-1102 in *Diseases of Poultry*. 11th ed. Y.M. Saif, H.J. Barnes, J.R. Glisson, A. M. Fadley, L.R. McDougald, and D. E. Swayne, ed. Iowa State University Press, Ames.
8. Dinev, I. 2010. Fatty Liver Haemorrhagic Syndrome in 'Diseases of Poultry' A Colour Atlas.
9. Haghigi-Rad, F. and D. Polin, 1982b. Lipid alleviates fatty liver hemorrhagic syndrome. *Poult. Sci.* 61:2465-2472.
10. Harms, R.H. and C.F. Simpson, 1979. Serum and body characteristics of laying hens with fatty liver syndrome. *Poult. Sci.* 58: 1644-1648.
11. Hazel, K., 2009: Hepatic lipidosis: Is Carnitine deficiency the underlying cause? In: Turkey production: Towards better Welfare and Health. Proceedings of the 5th International Meeting of the Working Group 10 (Turkey) of WPSA (ED. Hafez, H.M), Berlin. Mensch&Buch Verlag.
12. Ivy, C.A., and Neisham, M.C. (1973). Factors influencing the liver fat content of laying hens. *Poultry Science*, 46: 872-881.
13. Jensen, L.S., C.H. Chang and R.D. Wyatt, 1976b. Influence of carbohydrate source on liver fat accumulation in hens. *Poult. Sci.* 55:700-709
14. Julian, R.J., 2005. Production and growth related disorders and other metabolic diseases of poultry – A review. *The Veterinary Journal* 169, 350-369.
15. Leeson, S and J.D. Summers, 1995: *Poultry Metabolic Disorders and Mycotoxins; Fatty liver hemorrhagic syndrome* pp. 64.
16. Leeson, S., 2007. Metabolic challenges: past, present and future. *The Journal of Applied Poultry Research* 16: 121-125.
17. Martland et al., 1984 Martland, M.F, Butler, E.J and Fenwick, G.R., 1984. Rapeseed induced liver haemorrhage, reticulolysis and biochemical changes in laying hens: the effects of feeding high and low glucosinolate meals. *Res Vet Sci.* 36: 298-309.
18. Maurice, D.V., L.S. Jensen and Hikeaki Tojo., 1979; Comparison of Fish Meal and Soybean Meal in the Prevention of Fatty Liver-Hemorrhagic Syndrome in Caged Layers. *Poult Sci.* 58 (4): 864-870.
19. Miles, R. D., R. H. Harms and Junqueira O. M., 1985. Plasma calcium, phosphorus, 25-dihydroxyvitamin D3, and 1-25-dihydroxyvitamin D3 of hens with fatty liver syndrome. *Poult Sci Apr*, 64(4):768-70
20. Pearson, A.W. and E.J. Butler, 1978a. Pathological and biochemical observations on subclinical cases of fatty liver hemorrhagic syndrome in the fowl. *Res. Vet. Sci.* 24:65-71.
21. Pearson, A.W., A.V. Arkhipou, E.J. Butler and Lauresen-Jones A.P., 1978. Influence of dietary cereal and energy content on the accumulation of lipids in the liver in fatty liver hemorrhagic syndrome in the fowl. *Res. Vet. Sci.* 24:72-76.
22. Polin, D and J. H. Wolford, 1977. The Role of Estrogen as a cause of fatty liver hemorrhagic syndrome. *J Nutr.* 107(5): 873-886
23. Polin, D. and J.H. Wolford, 1976. Role of estrogen as a cause of fatty liver hemorrhagic syndrome. *J. Nutr.* 107:873-886.
24. Shini, A., 2014. Fatty liver haemorrhagic syndrome in laying hens: Field and experimental investigations. PhD thesis University of Queensland School of Agriculture and Food Sciences.
25. Squires and Leeson, 1988 Squires, E. J. and S. Leeson, 1988. Aetiology of fatty liver syndrome in laying hens. *Br. Vet. J.* 144:602-609
26. Trott, K.A., F. Giannitti, G. Rimoldi, A. Hill, L. Woods, B. Barr, M. Anderson and Mete A., 2014. Fatty liver hemorrhagic syndrome in the backyard chicken: A retrospective histopathologic case series. *Veterinary Pathology*. Vol. 51(4) 787-795.

