



Síndrome de Dilatación Intestinal

Otros nombres: *Enteritis en Reproductores Marrón, Enteritis Eosinofílica idiopática*

Etiología

1. Etiología desconocida.
2. El síndrome de dilatación intestinal está asociado principalmente a las gallinas blancas (White Plymouth Rock) de todas las líneas genéticas (generalmente en las reproductoras marrón de ponedoras comerciales), pero también se encuentra esporádicamente en las ponedoras comerciales marrón en sistemas libres de jaula.
3. Una hipótesis es que el intestino ha sido dañado temprano en el período de crianza por coccidia, bacterias, virus, parásitos o alérgenos.
4. La presencia de células eosinofílicas sugieren una etiología parasitaria o alérgica pero ninguna ha sido comprobada.
5. No hay evidencia de que la enfermedad de Marek o la leucosis linfocítica estén involucradas en esta condición.

Cuadro Clínico

1. El síndrome de dilatación intestinal ocurre en reproductoras de huevo marrón (no en los machos ni en las reproductoras de huevo blanco en la misma granja).
2. La enfermedad clínica ocurre predominantemente durante el período de postura. La primera aparición en un granja tiende a ocurrir a la mitad del período de postura con una incidencia máxima entre las 39 y 45 semanas de edad. Existe un alto riesgo de brotes repetidos en una granja. los brotes posteriores se producen en lotes más jóvenes con mayor severidad.
3. Esta condición está asociada en mayor medida en galpones de crianza que utilizan cama profunda, donde la exposición a las heces y a los componentes de la cama es mayor. No ha habido diferencia en la ocurrencia asociada con el tipo de cama (viruta contra cascarilla de arroz).
4. Las aves afectadas desarrollan crestas pálidas, pierden la condición corporal, y dejan de producir huevo. Puede ocurrir algo de mortalidad, pero la mayor parte de la pérdida es debido a las aves sacrificadas que han dejado de producir. El consumo de alimento y la producción de huevo disminuyen gradualmente en el lote a medida que más aves se ven afectadas.
5. La mortalidad o el sacrificio de aves con bajo rendimiento continua a una proporción de 0.2–0.5% por semana. La mortalidad acumulada del lote puede alcanzar del 10–20%.
6. **Todas las variedades marrón son susceptibles.** El síndrome de dilatación intestinal ha sido reportado en muchas variedades comerciales. El síndrome de dilatación intestinal no ha sido reportado en abuelas marrón o en reproductoras de huevo blanco. En la Silver Brown, el síndrome de dilatación intestinal ocurre en las ponedoras comerciales pero no en las reproductoras.



Figura 1. Aves afectadas (a la izquierda) han disminuido su consumo de alimento, perderán peso corporal y dejarán de producir huevos. La pérdida de huevos para incubar es una pérdida económica importante en los lotes afectados. Imagen: G. Zavala.

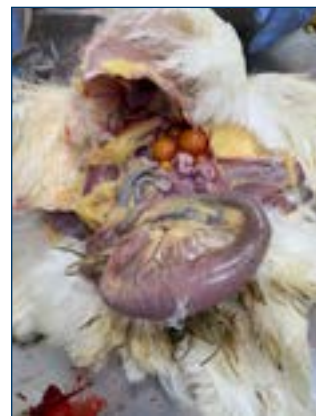

Figura 2. El síndrome de dilatación intestinal se caracteriza por la dilatación segmentaria del intestino delgado. Imagen: G. Zavala.

Hallazgos Post-Mortem

1. La dilatación segmentada (globo) del intestino delgado de 10–20 cm (4–8 in) de longitud, a menudo ubicada en el área de la unión de íleon y el yeyuno (divertículo de Meckel).
2. Las aves afectadas con el síndrome de dilatación intestinal generalmente tienen un tracto intestinal más corto comparado con las aves que no han sido afectadas (aproximadamente una reducción de 1/3 de la longitud normal).

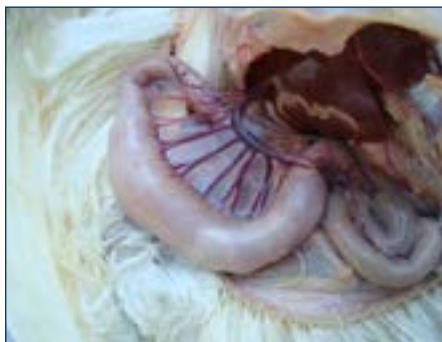

Figura 3. La dilatación generalmente ocurre en la unión del yeyuno y el íleon. Imagen: G. Zavala.

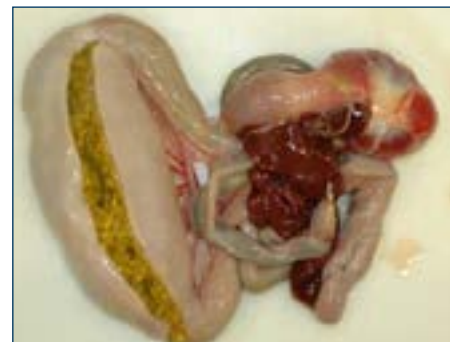

Figura 4. La pared intestinal afectada está engrosada. Imagen: G. Zavala.

3. La pared intestinal aparece engrosada o de color pálido. La mucosa intestinal es irregular, dando una apariencia grumosa. Los vasos mesentéricos pueden aparecer prominentemente en la serosa.
4. En casos más crónicos, ocurre una torsión o intusyección del intestino.

Histopatología

1. Enteritis granulocítica crónica segmentaria (linfocitos y eosinófilos) con atrofia vellosa, expansión de la lámina propia con edema y granulocitos, pérdida de criptas con hiperplasia en las criptas restantes. Miositis en algunos segmentos debajo de las áreas de enteritis granulocítica. Distrofia fibromuscular de las arterias mesentéricas.

Tratamientos

1. Mejore la limpieza del galpón de reproductores y particularmente el medio ambiente del galpón de crianza. Reduzca la exposición de las aves a las heces y a la cama. Optimice el crecimiento y el desarrollo del tracto gastrointestinal (0-6 semanas).
2. La colocación de lotes en crianza en slats o en piso de alambre ha demostrado disminuir la incidencia de los brotes del síndrome de dilatación intestinal y ha disminuido la ocurrencia en las granjas afectadas. El cambio a slats no ha eliminado el síndrome de dilatación intestinal en todos los casos.
3. Practique un programa efectivo de control de coccidios en el lote, ya sea mediante la vacunación o con medicamentos preventivos.
4. Se han intentado muchos tratamientos con éxito variable. Los tratamientos con antibióticos, prebióticos, probióticos, tratamientos antiparasitarios, la acidificación del alimento y las modificaciones en la dieta no han mejorado constantemente la condición.

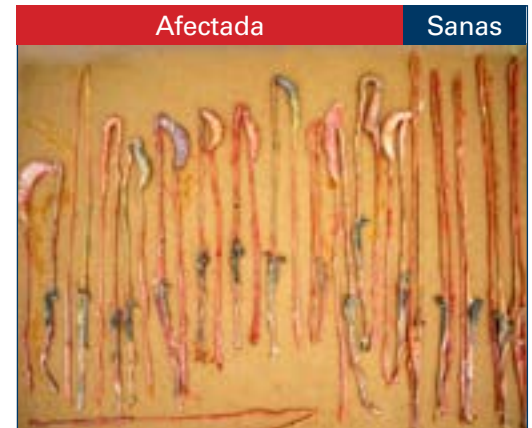

Figura 5. La longitud del intestino es más corta en las aves afectadas comparadas con las aves sanas. Imagen: G. Zavala.

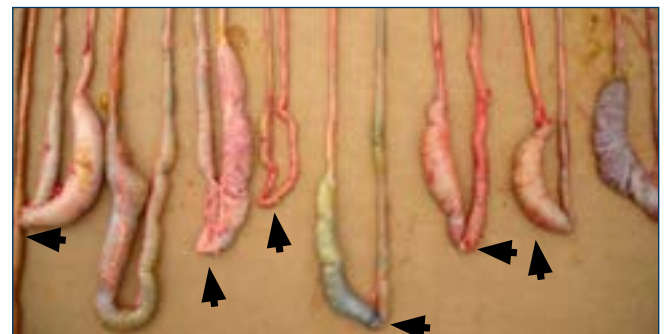


Figura 6. Se muestran dilataciones intestinales segmentarias. Las flechas indican la ubicación del divertículo de Meckel. Imagen: G. Zavala.

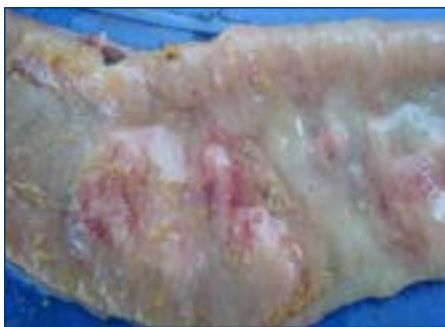


Figura 7. La mucosa intestinal tiene una apariencia irregular. Imagen: G. Zavala.

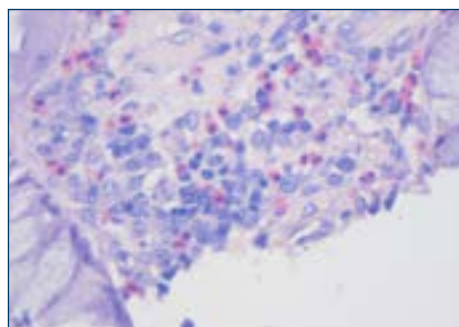


Figura 8. Las células inflamatorias son linfocitos y probablemente eosinófilos (células teñidas color rosa).

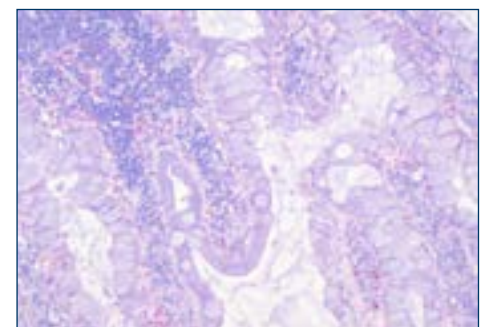


Figura 9. Las vellosidades están distorsionadas, fusionadas y de aspecto unido. Hay una pérdida de criptas e hiperplasia en las criptas restantes. Agrandamiento de enterocitos con moco.

Para Mayor Información



[PRESENTACIÓN CLÍNICA Y PATOLOGÍA DEL SÍNDROME DE DILATACIÓN INTESTINAL EN PONEDORAS MARRÓN](#) (G.Zavala, S.M.Williams, F. Hoerr, D.W.Trampel, AAAP/AVMA Meeting 2013, Chicago, Illinois)

